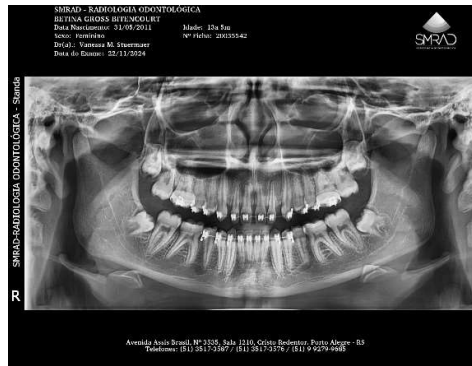


Paciente: **Betina Gross Bitencourt**

Sexo: **Feminino** Data do pedido: **22/11/2024**

Idade: **13a 5m**

Indicação: **Vanessa M. Stuermaer**



- Presença de todos os elementos dentários.
- Terceiros molares em formação.
- Dentes 18, 17, 16, 26, 27, 28 com as raízes em íntimo contato com o seio maxilar.
- Dentes 38, 37, 47, 48 com as raízes em íntimo contato com o canal mandibular.
- Aparelho ortodôntico fixo em ambas as arcadas.
- Presença de diastema central superior.
- Mésio - inclinação do(s) dente(s) 38, 48
- Imagem radiolúcida sugestiva de efeito de contraste ou lesão cariosa incipiente em esmalte no(s) dente(s) 17(O); 27(O); 46(O/V); avaliar clinicamente.
- Recomendamos radiografias interproximais para análise mais precisa e pesquisa de lesões cariosas adicionais.
- Trabeculado ósseo com aspectos radiográficos normais.
- Cristas ósseas alveolares preservadas.
- Côndilos mandibulares apresentam aspecto normal na imagem da radiografia panorâmica.
- Seios maxilares com transparência normais na imagem da radiografia panorâmica.
- Extensão dos seios maxilares (alveolar)
- Demais estruturas radiografadas de acordo com os padrões normais.


Dra. Raquel Cristina Andrade
dos Santos
CRO/RS - 13233

Este laudo não deve ser interpretado de modo conclusivo, devendo ser sempre analisado em conjunto com os demais dados clínicos e laboratoriais, além de eventuais exames prévios e/ou subsequentes.